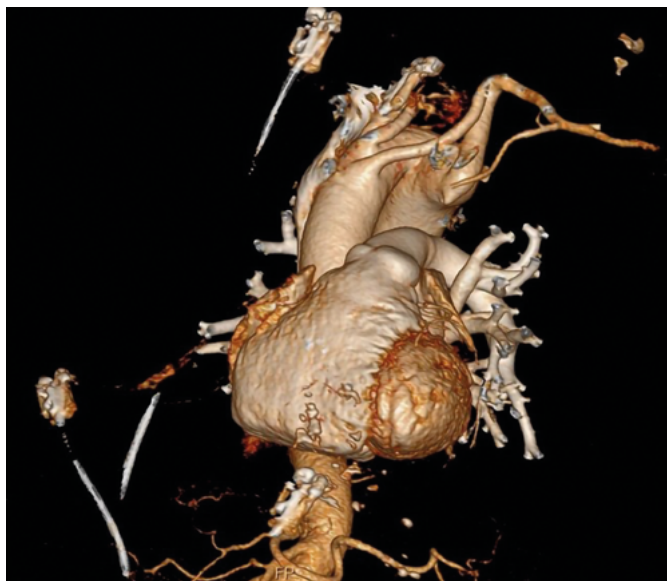
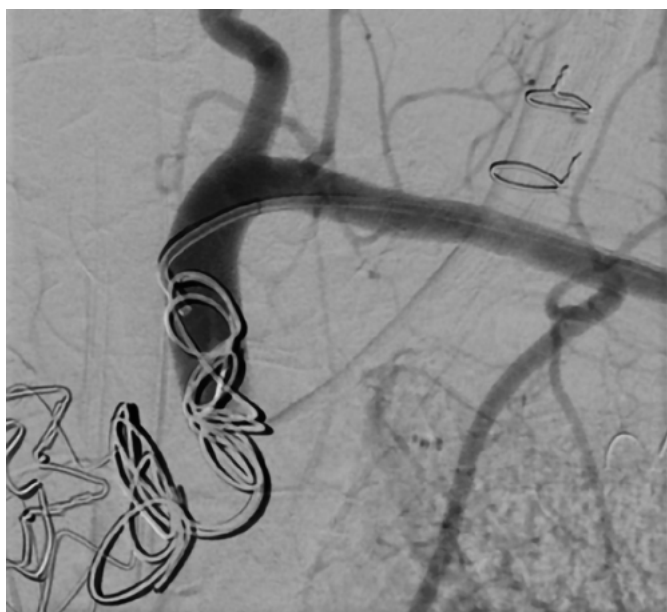
Obr. 3. Pravostranný aortální oblouk, odstupy tepen zepředu dozadu: a. carotis communis sin. (ACC sin.), a. carotis communis dextra (ACC dx.), a. subclavia dextra (AS dx.), z divertiklu odstupující a. subclavia sinistra (AS sin.), CT angiografie – 3D rekonstrukce, zdroj archiv VFN



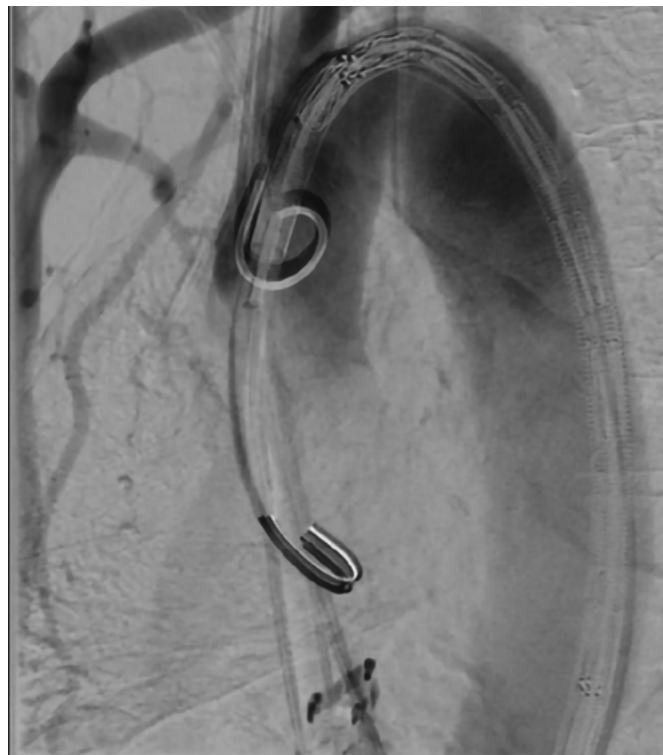
Obr. 5. Embolizace a. subclavia sinistra, DSA, zdroj archiv VFN



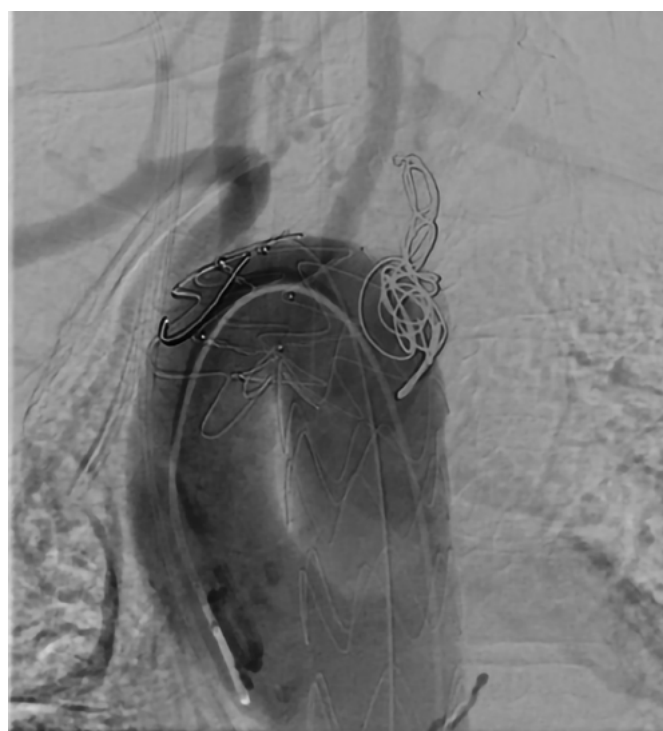
tepy samostatně v následujícím pořadí: jako první a. carotis communis sinistra, a. carotis communis dextra a a. subclavia dextra (Obr. 3). Echokardiograficky měla pacientka dobrou funkci obou srdečních komor bez významné chlopenní vady. Ostatní vyšetření včetně kompletních laboratorních odběrů krve neprokázala jinou závažnou patologii.

Vzhledem k velikosti divertiklu byla nemocná indikována k intervenci, nálezh byl vhodný pro endovaskulární ošetření. Pacientce byl perkutánním femorálním přístupem implantován hrudní stentgraft Zenith Alpha™ Thoracic (32–155, Cook Medical) za odstup a. carotis communis dextra. Poté byly cestou a. brachialis sinistra implantovány 2 coily a Amplatzerův okluder velikosti 14 mm za odstup a. subclavia sinistra z aortálního divertiklu kvůli zabránění retrográdnímu plnění výdutě (Obr. 4, 5, 6). Při kontrolní angiografii byl divertikl vyřazen z krevního oběhu. Výkon proběhl bez komplikací. V následujících dnech došlo během hospitalizace k pře-

Obr. 4. Implantace hrudního stentgraftu Cook Alpha Thoracic, DSA, zdroj archiv VFN



Obr. 6. Finální výsledek po implantaci stentgraftu, Kommerellův divertikl se již téměř neplní, DSA, zdroj archiv VFN



chodné elevaci CRP v rámci postimplantačního syndromu, pro absenci klinických známek infektu a negativní kultivace nebyla prodloužena profylaktická antibiotická terapie. I přes iatrogenní uzávěr a. subclavia sinistra se nerozvinula ischemie levé horní končetiny. Na kontrolním CT vyšetření po 8 týdnech byl stentgraft dobře průchodný bez patrného zatékání do divertiklu. Pacientka je během 15měsíčního sledování bez subjektivních obtíží, dle CT je Kommerellův divertikl zcela exkludován (Obr. 7, 8).